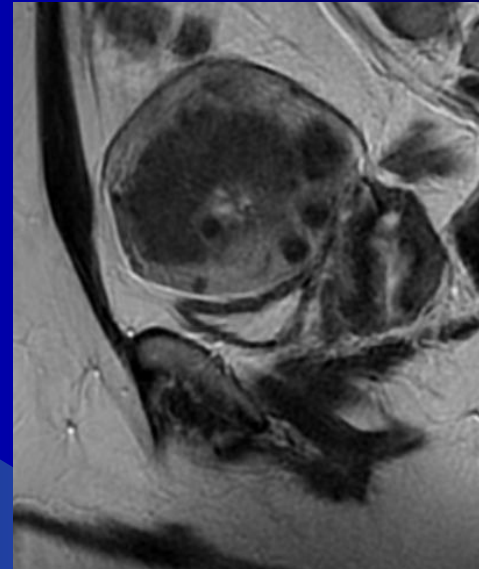
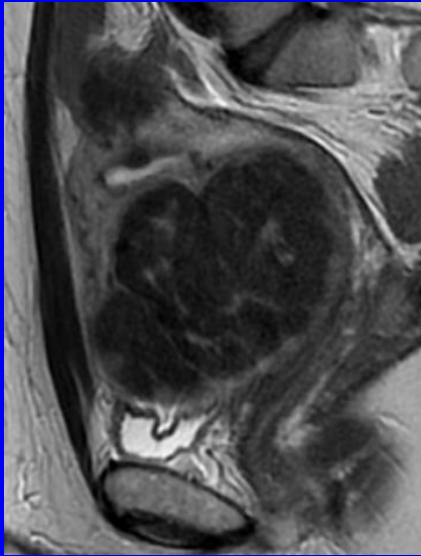


# MRT des Uterus myomatosus was sollten wir wissen?



***Prof. Dr. med. Markus Düx***  
***duex.markus@khnw.de***

***Krankenhaus Nordwest, Frankfurt am Main***  
***Zentralinstitut für Radiologie & Neuroradiologie***

# Uterusmyom

*Leiomyom* → *Tumor* → *Myometrium*

Bindegewebe & Muskulatur

langsames Wachstum

steigende Inzidenz  $\geq 35$  Jahre

= *häufigster gutartiger Tumor*

40% aller Frauen; 35 bis 55 Jahre

30-50% werden symptomatisch!!!

jede 3. Frau Myomtherapie

# **Symptomatik**

*Myome häufig Zufallsbefund*

**Schmerzen bei der Regelblutung**

**Zwischenblutungen**

**Hypermenorrhoe (ca. 60%)**

**und/oder verlängerte Regelblutung**

**Schmerzen und/oder Druckgefühl**

**Häufiges Wasserlassen und/oder**

**Missempfindungen bei der Miktion**

**Verstopfung**

# Symptomatik

Größenzunahme des Bauches  
schmerzhafter Geschlechtsverkehr  
Probleme, schwanger zu werden  
Lageanomalien des Kindes  
Schwangerschaftskomplikationen  
und/oder Fehlgeburten  
Blutungen nach Entbindung

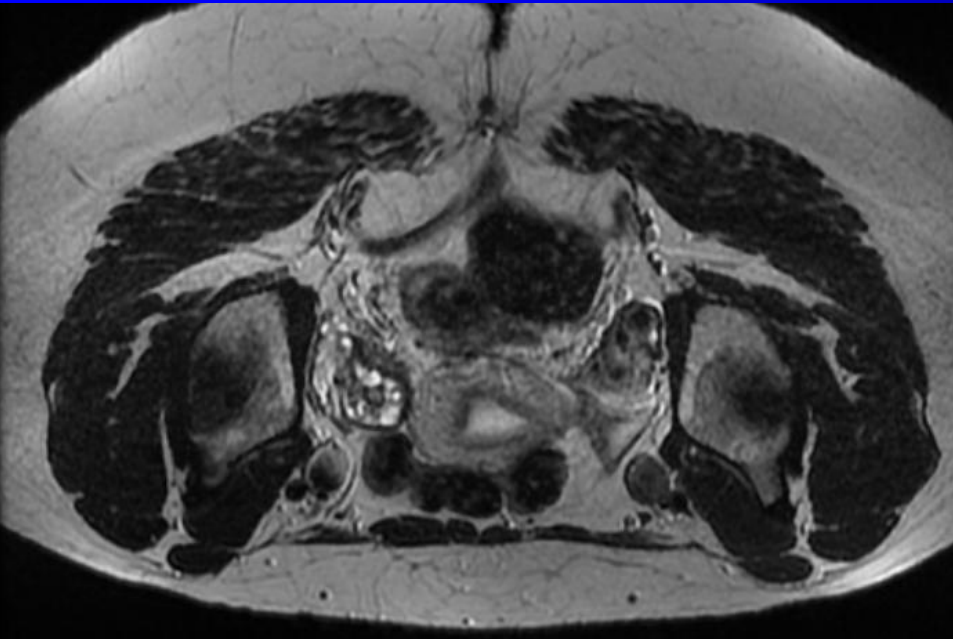
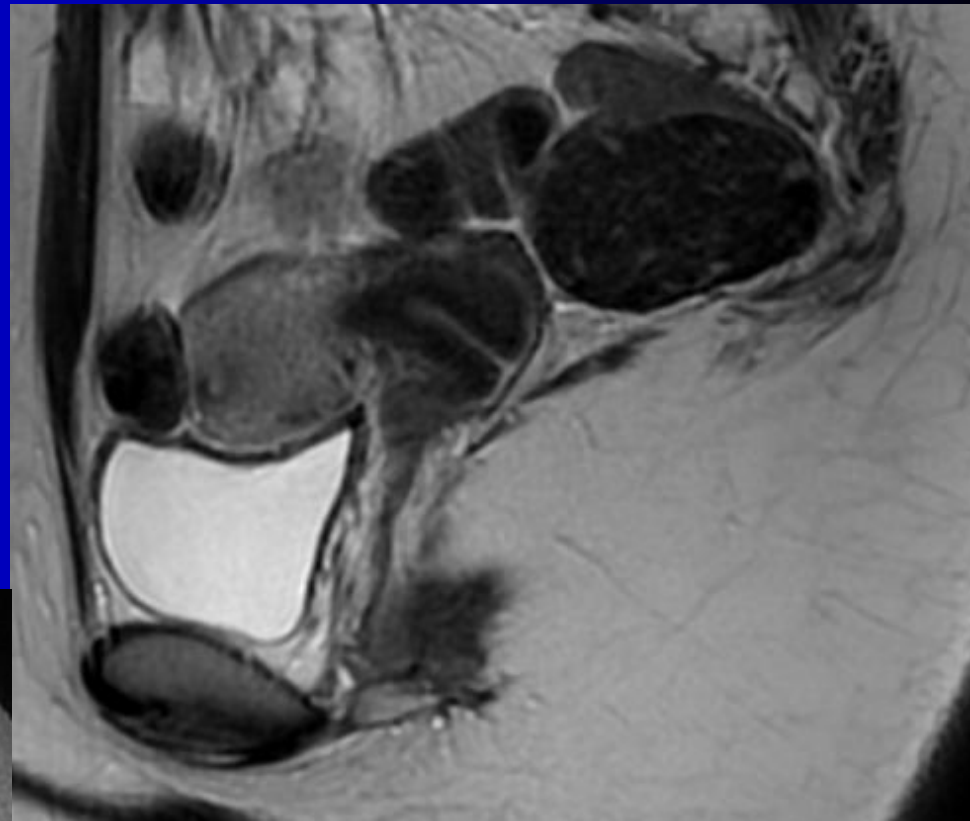
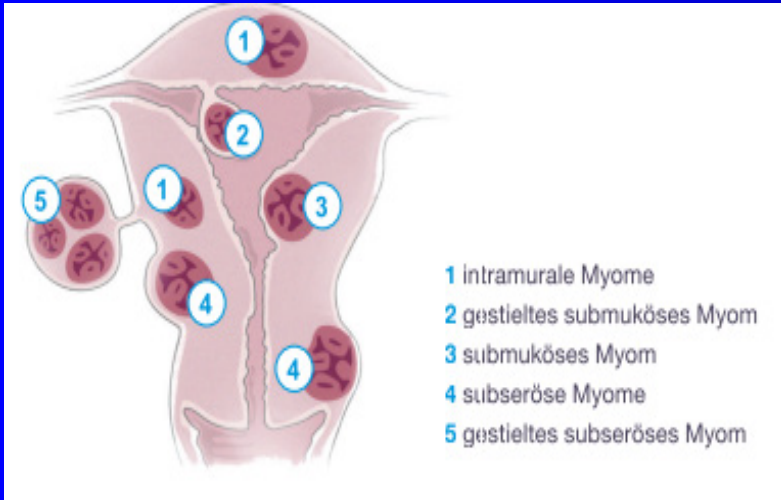
**Anämie** *Müdigkeit, Abgeschlagenheit, Blässe*

# Indikationen MRT

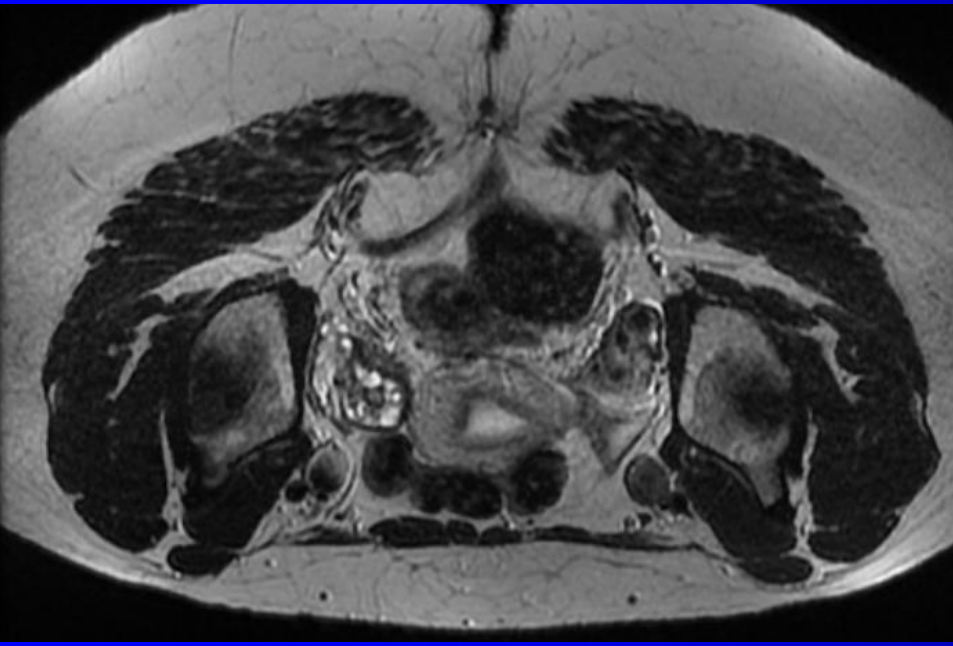
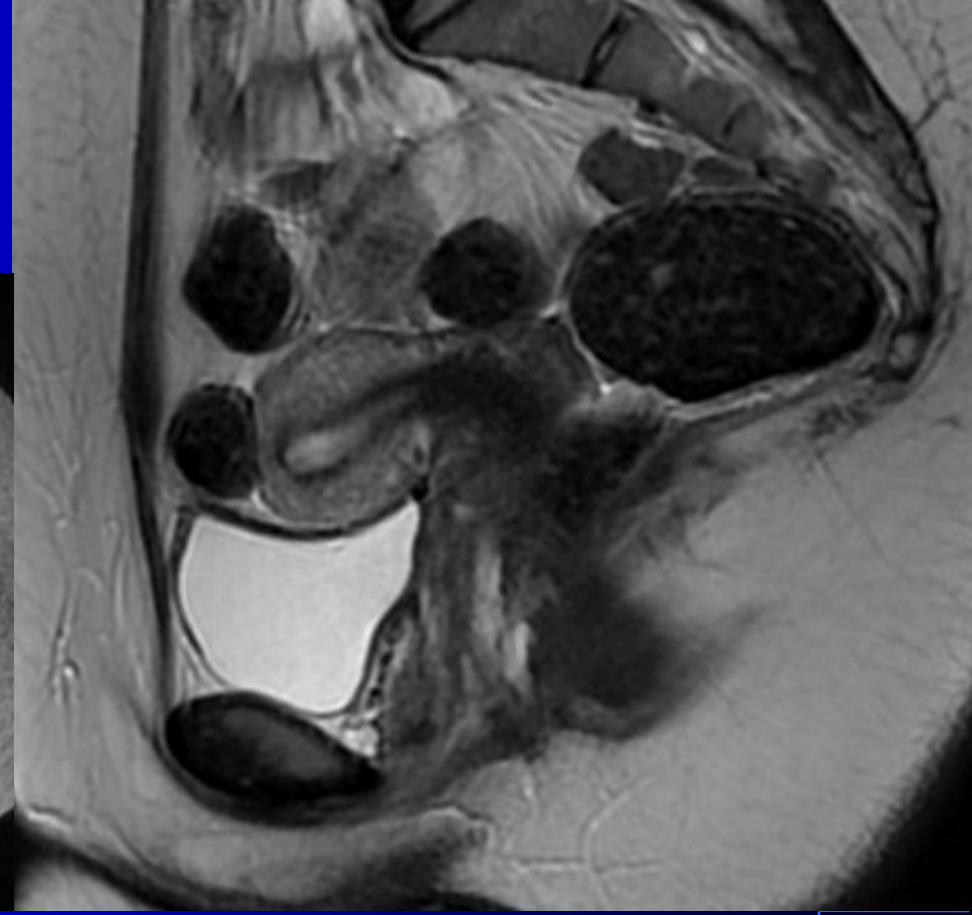
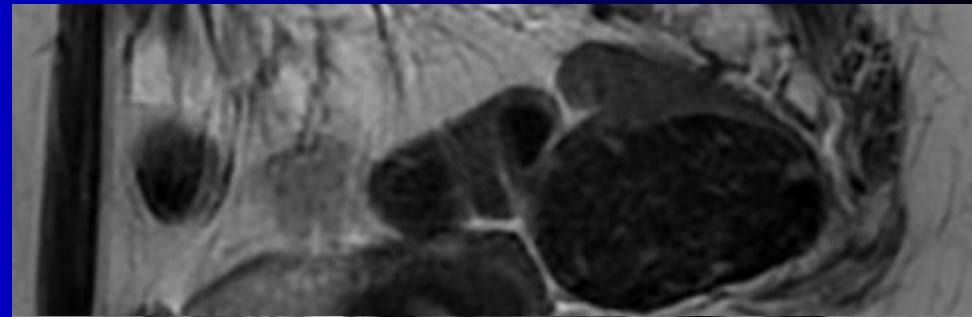
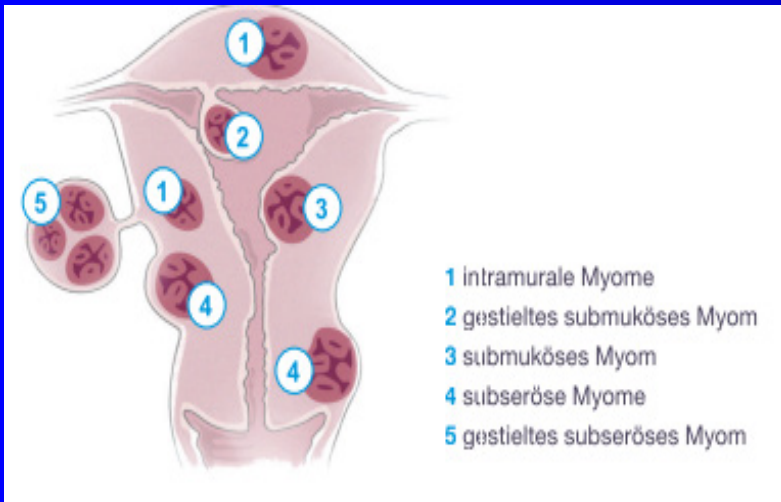
*Diagnose mit Ultraschall* → MRT

- plötzliches Wachstum
- große Myome & großer Uterus
- Zahl & Lage der Myome (?)
- Morphologie (Binnen-, Rand)
- gynäkologisches Becken
- Therapie (?) & Verlauf
- Kinderwunsch

# Klassifikation



# Klassifikation



# subseröse & gestielte Myome

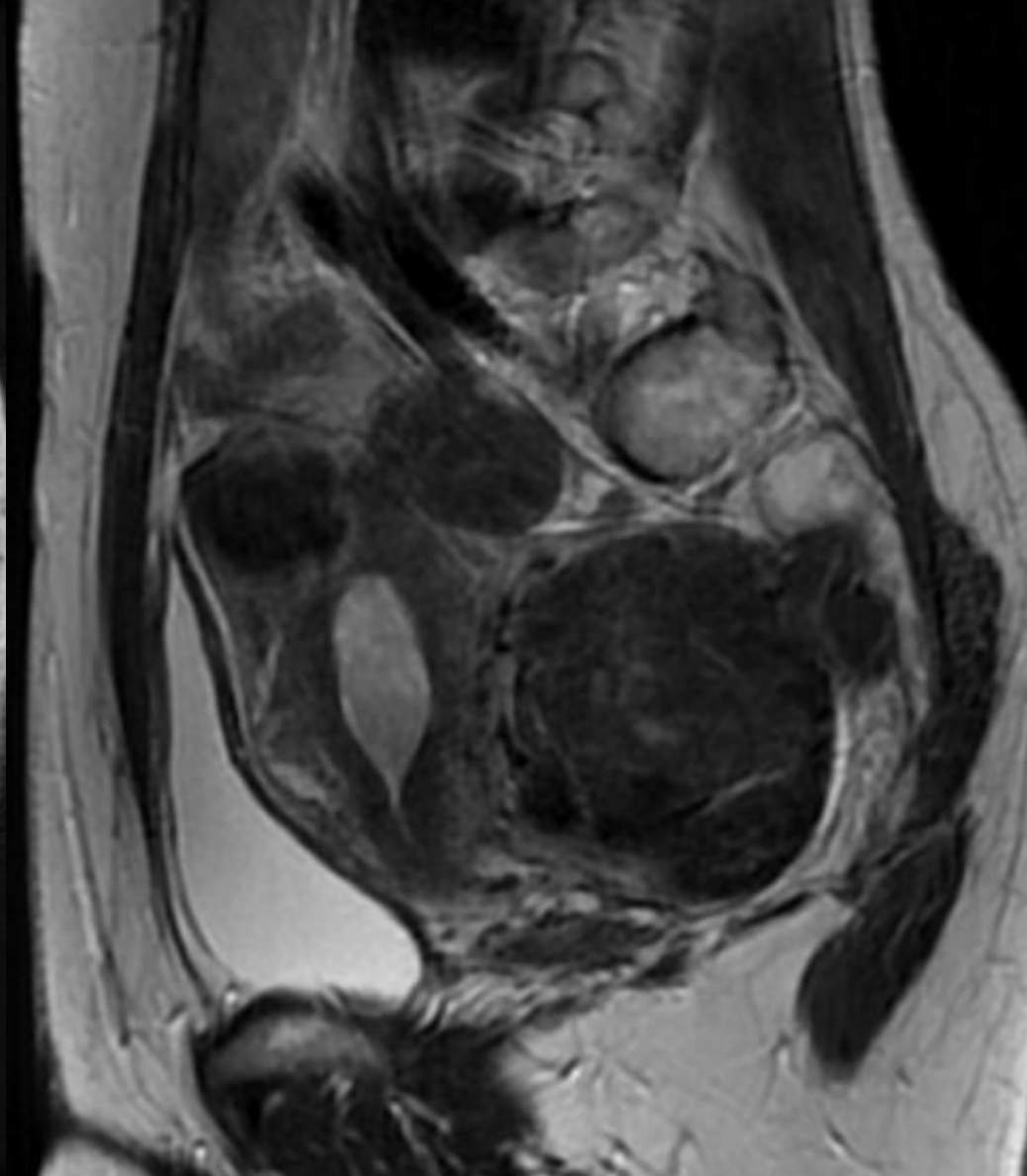
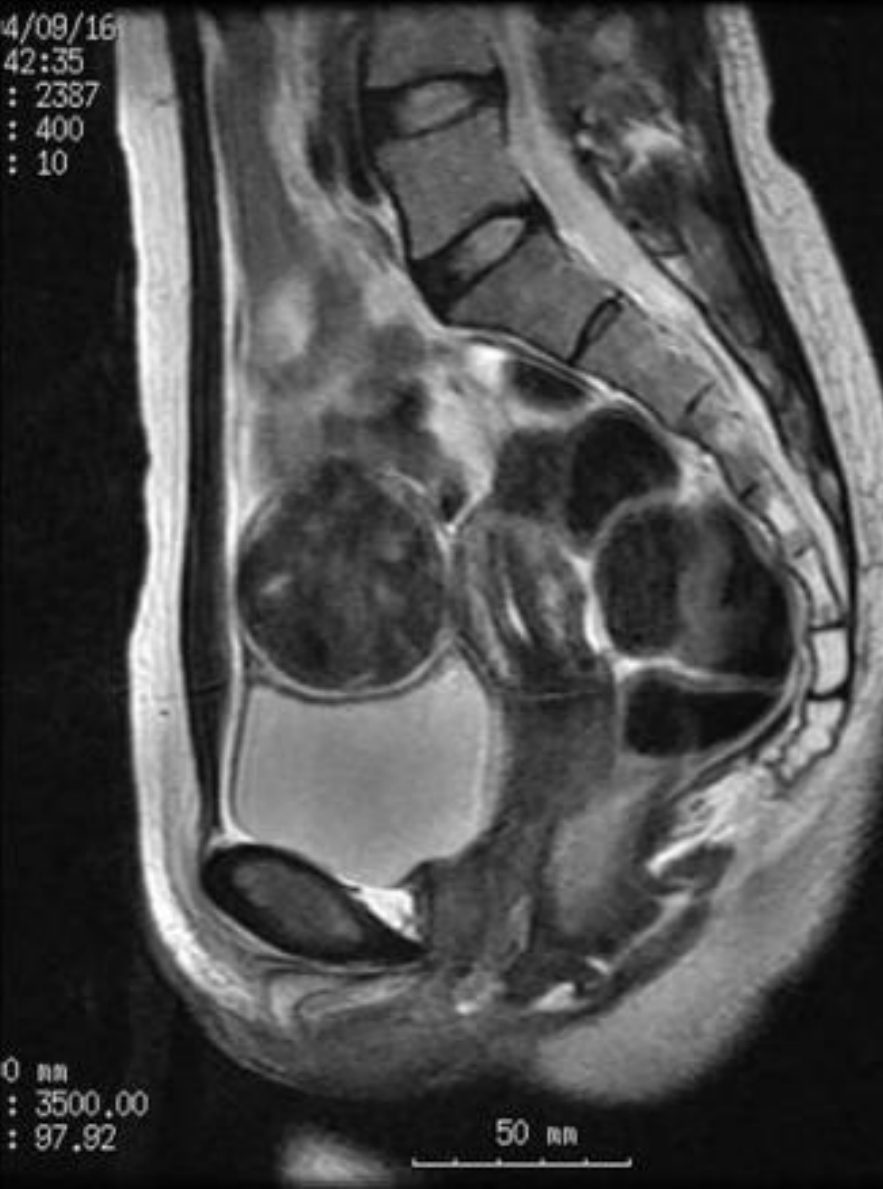4/09/16

42:35

: 2387

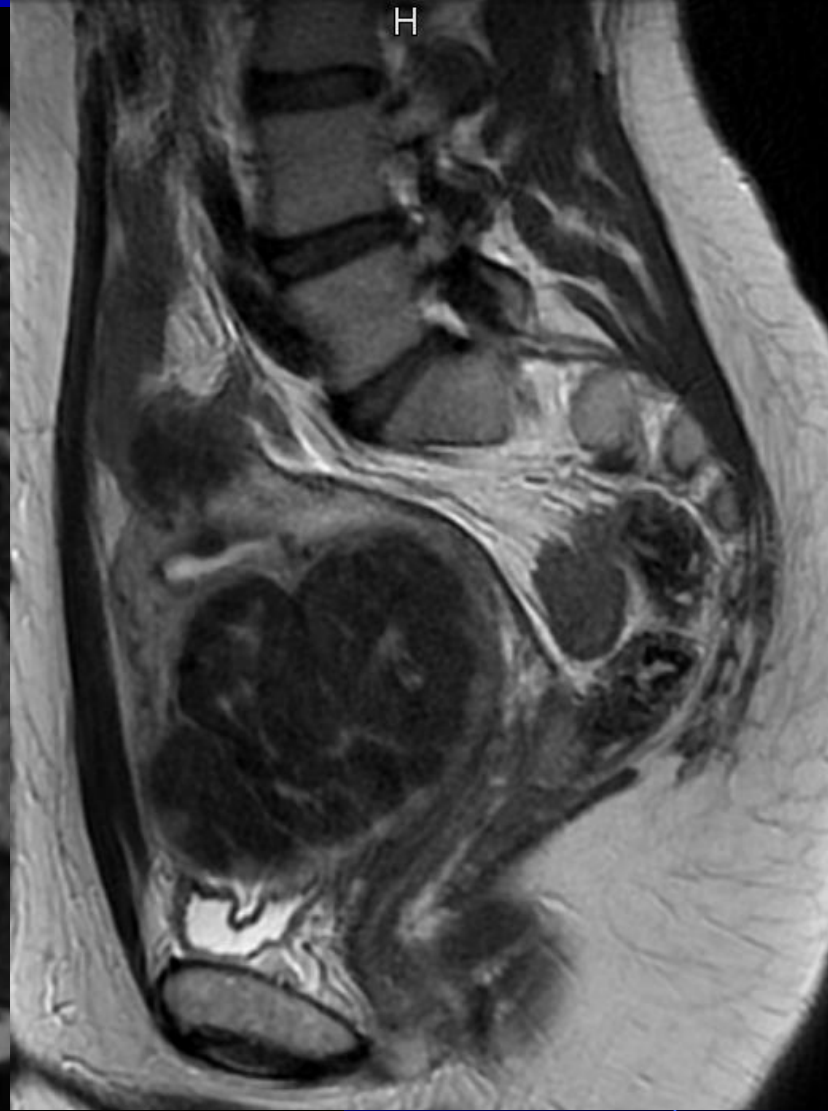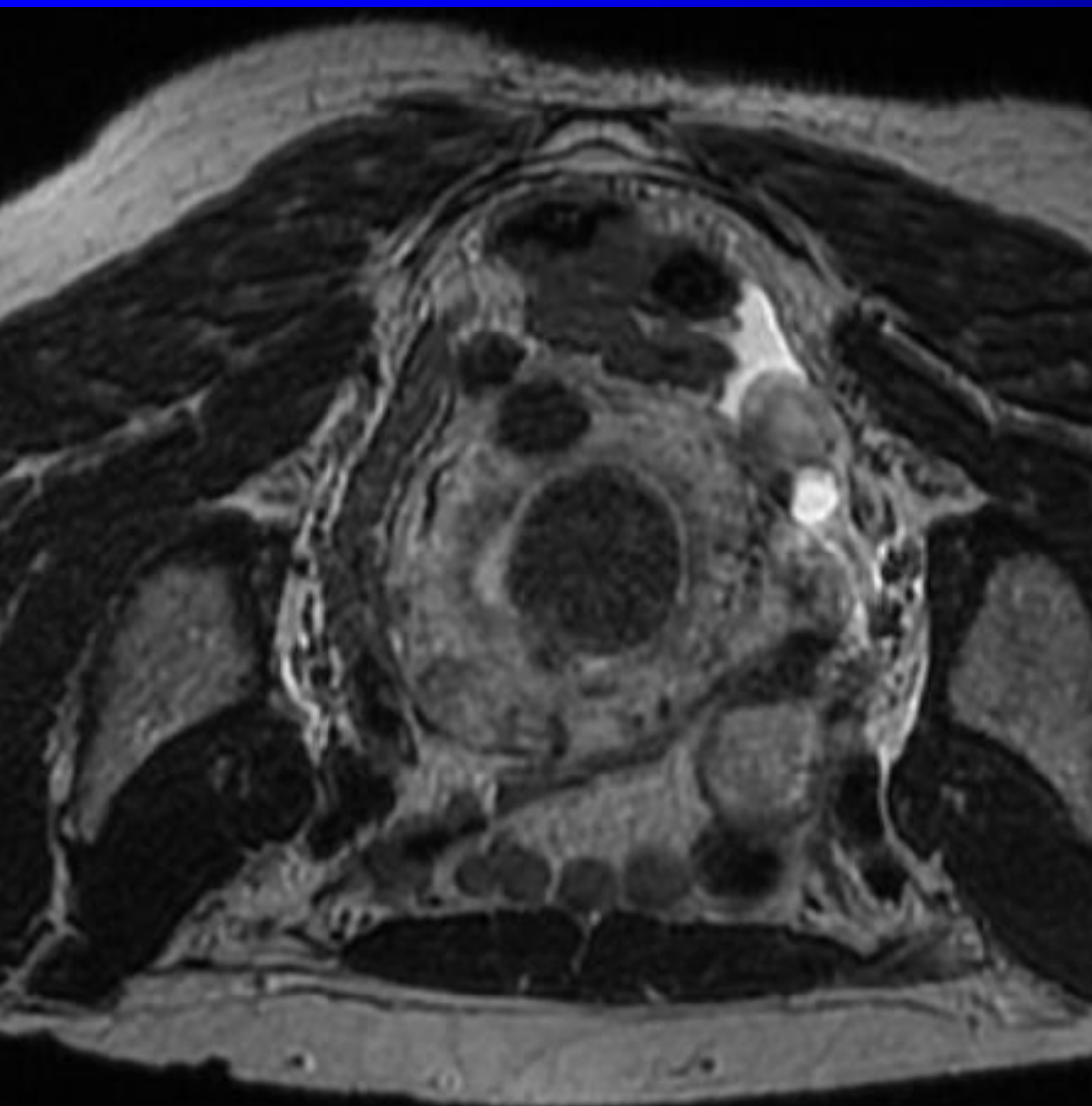
: 400

: 10

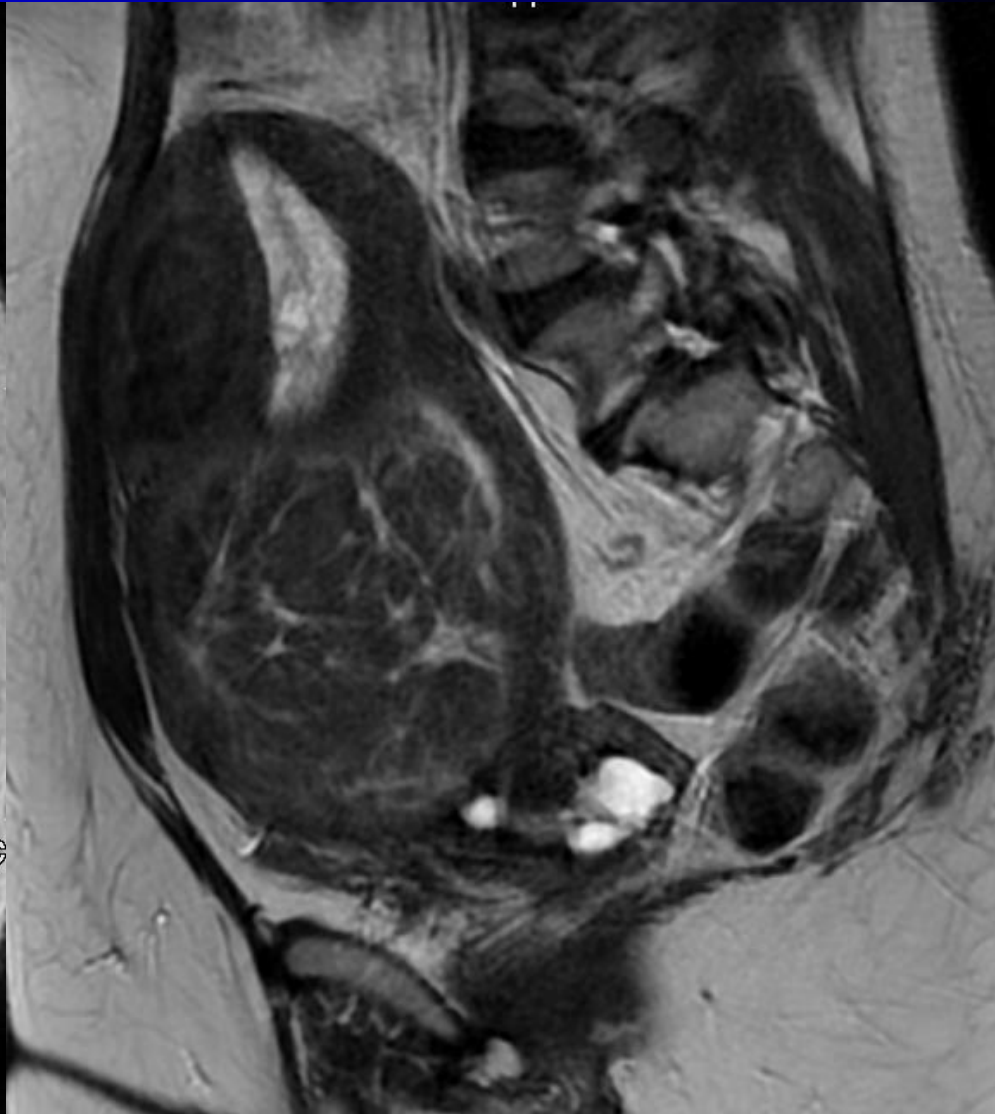
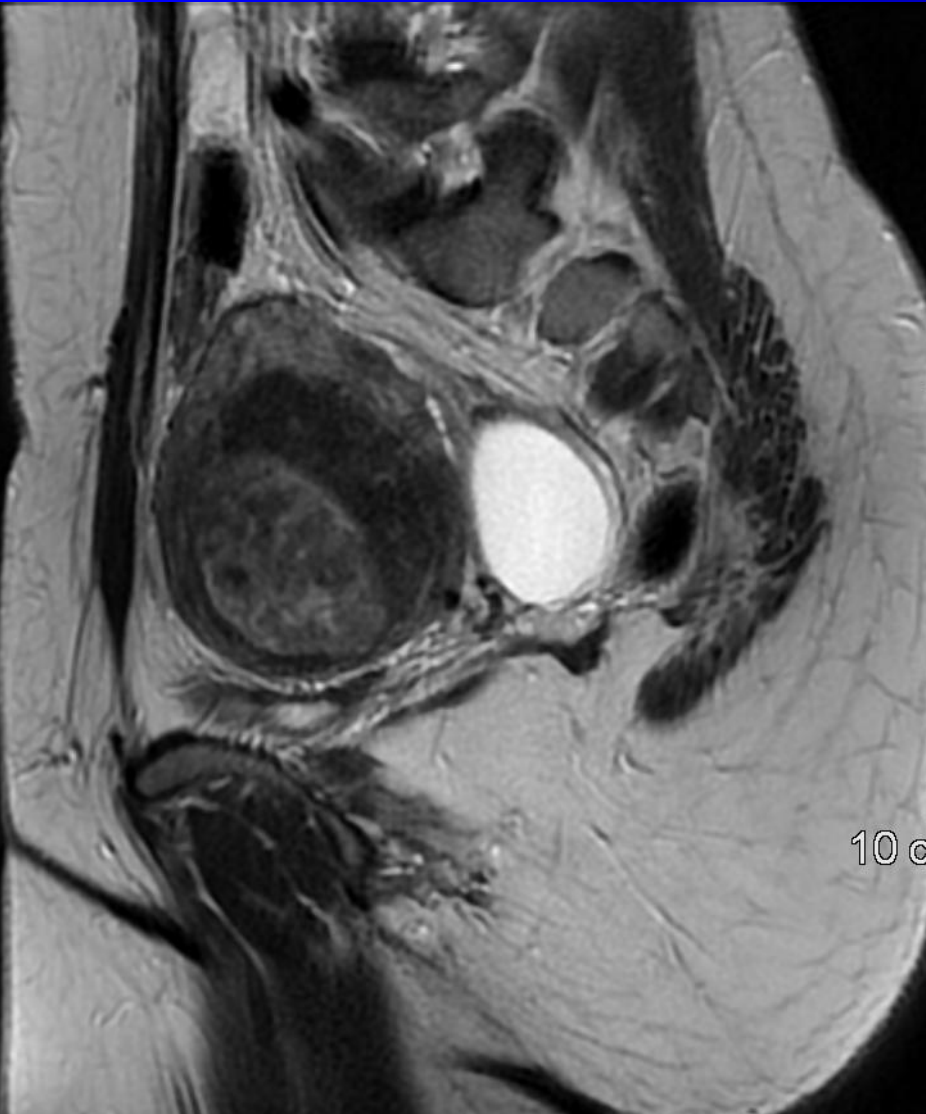


# intracavale/submuköse Myome



# intramurale Myome



# MRT des Uterus

**Bauchlage (!), 30 Min. → Harnblase**

- **T2w sagital, coronar & axial**
- **T1w axial**
- **T2w coronar STIR**
- **T1w, dynamisch fatsat, 4 Phasen**
- **T1w sagital fatsat post KM**
  - **Klassifikation & Staging**
  - **Umfelddiagnostik**

# Befundung MRT

→ *aus der Sicht des Therapeuten*

**Lage, Größe, Anatomie d. Uterus**

**Anzahl, Größe & Lage der Myome**

**Vorder-/Hinterwand, Fundus, Cervix**

**Wandschicht, Lage zum Cavum**

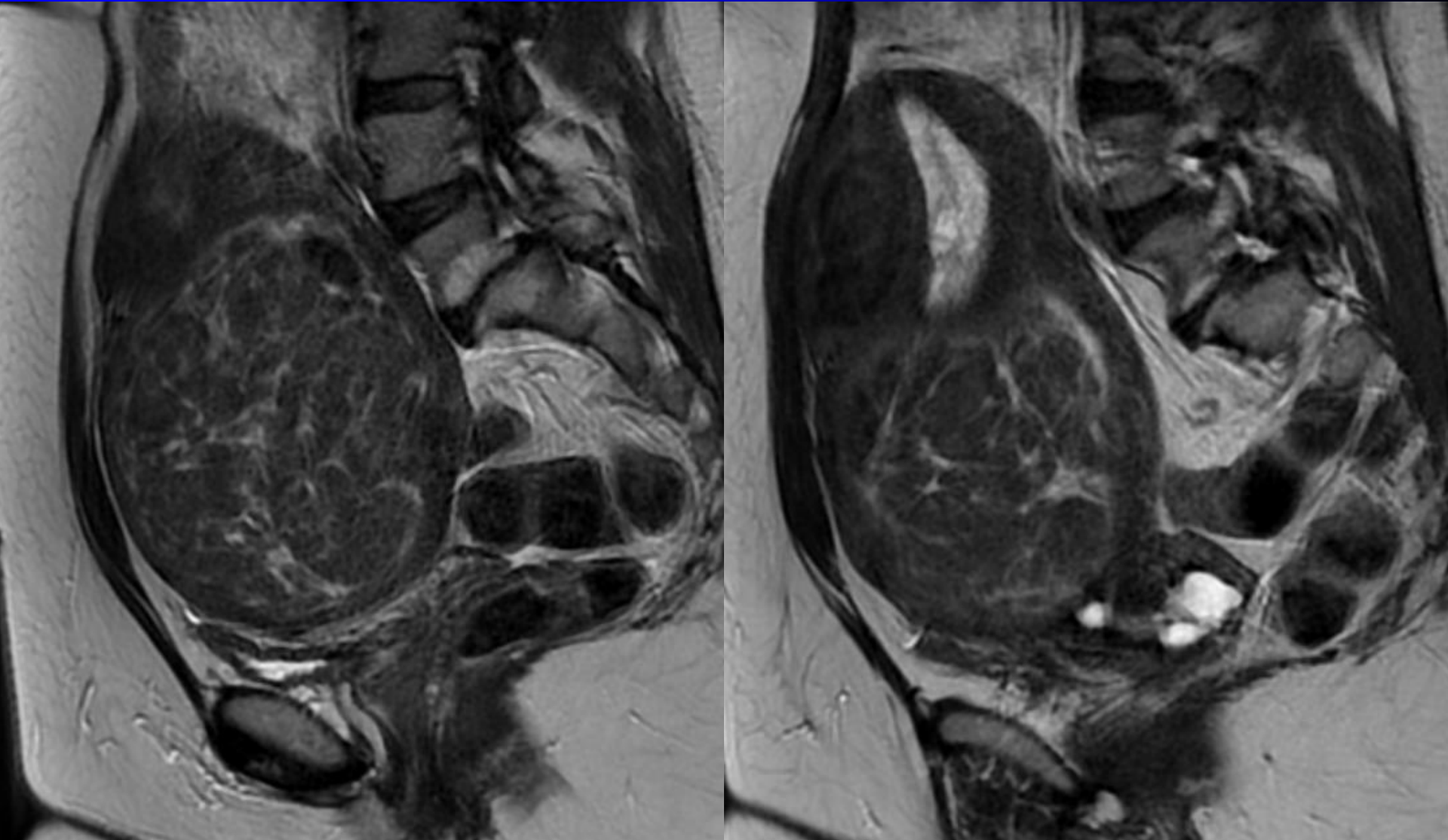
**gestielt, Lagebezug zu Blase/Rektum..**

**Rand scharf/unscharf, Binnenstruktur**

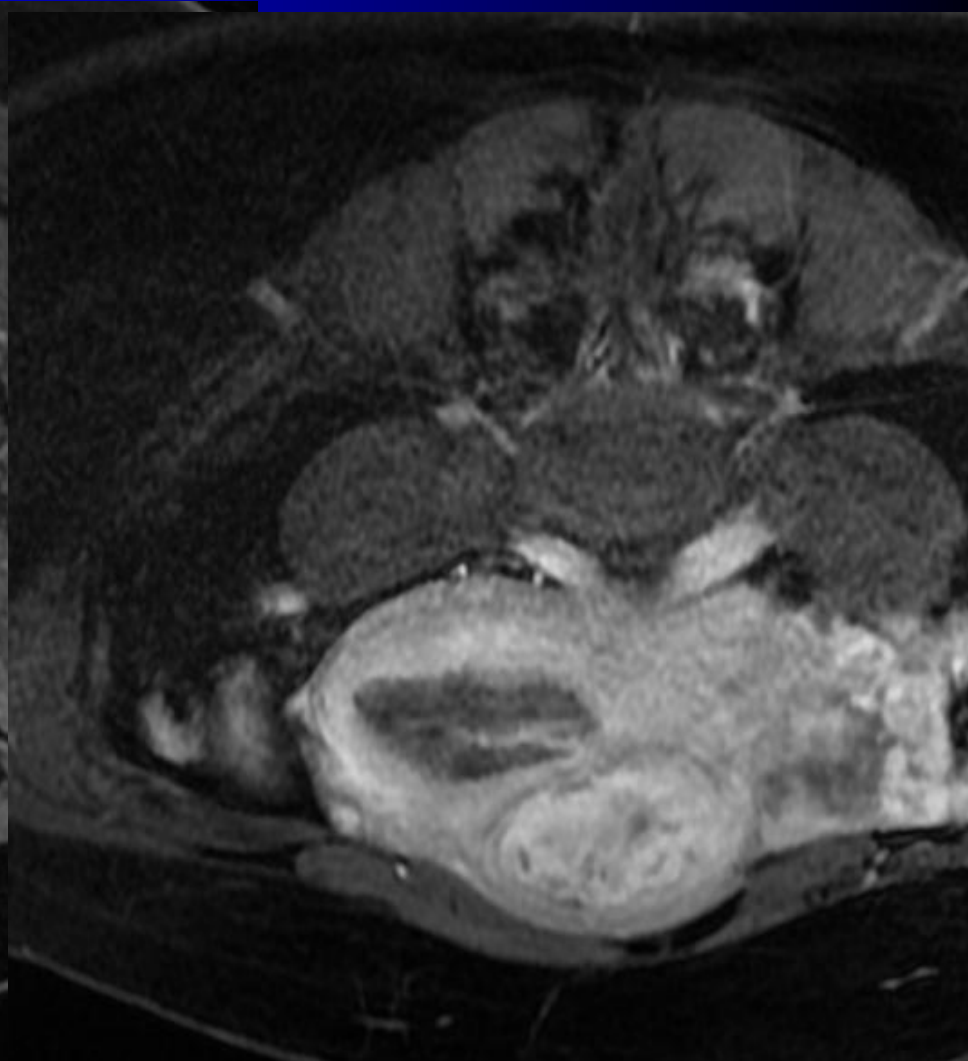
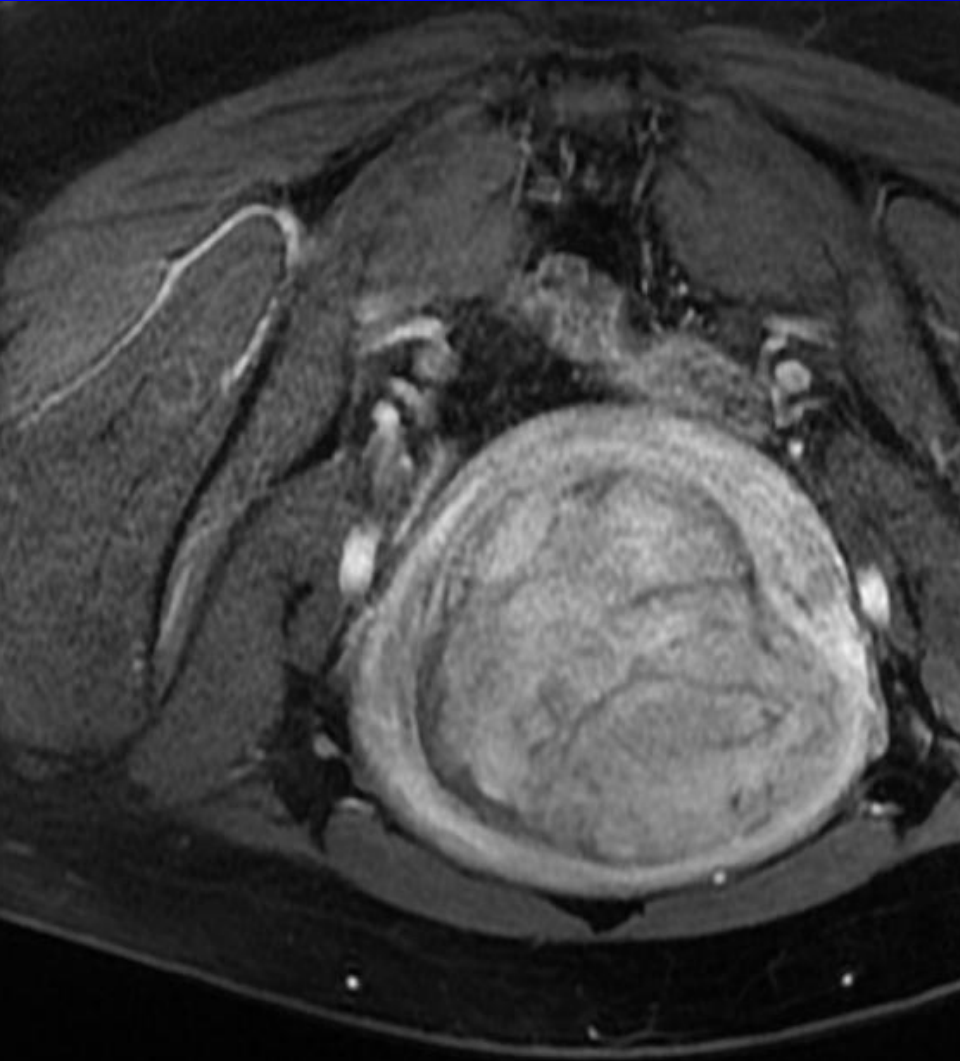**T2-Signal, in-/homogen, Kalk, Gefäße**

**Durchblutung arteriell & venös Wand**

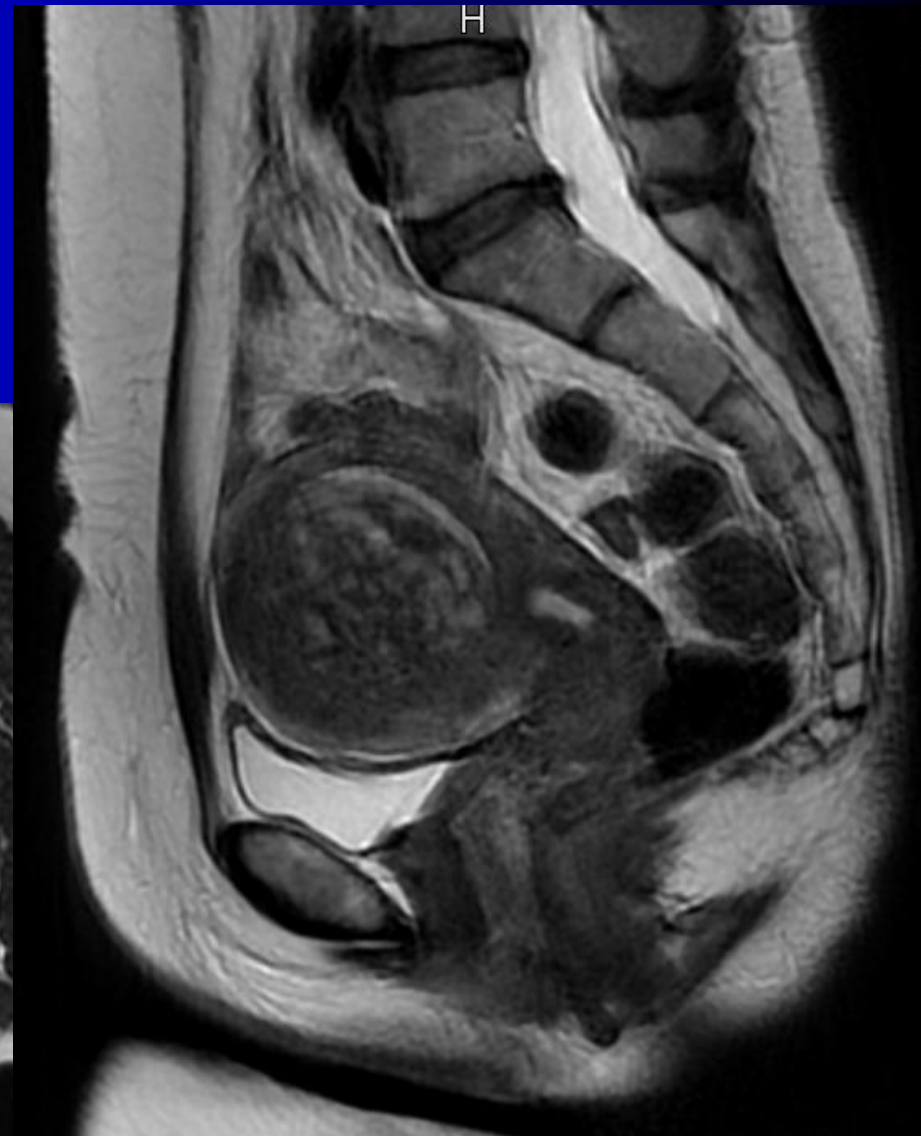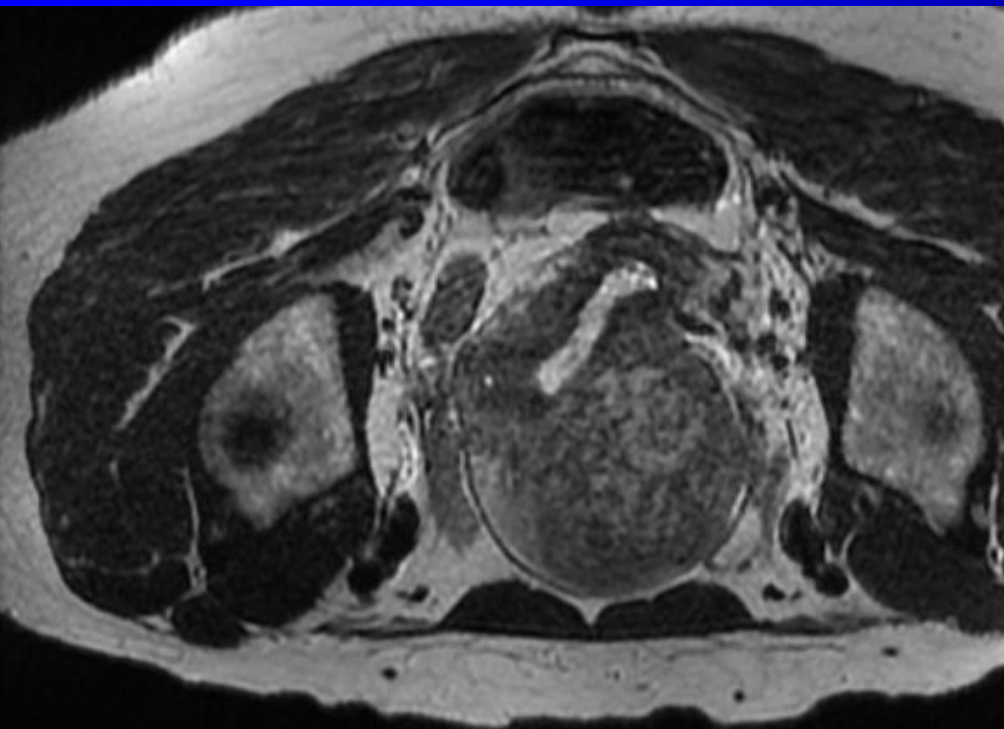
# Binnenstruktur, Größe, Lage



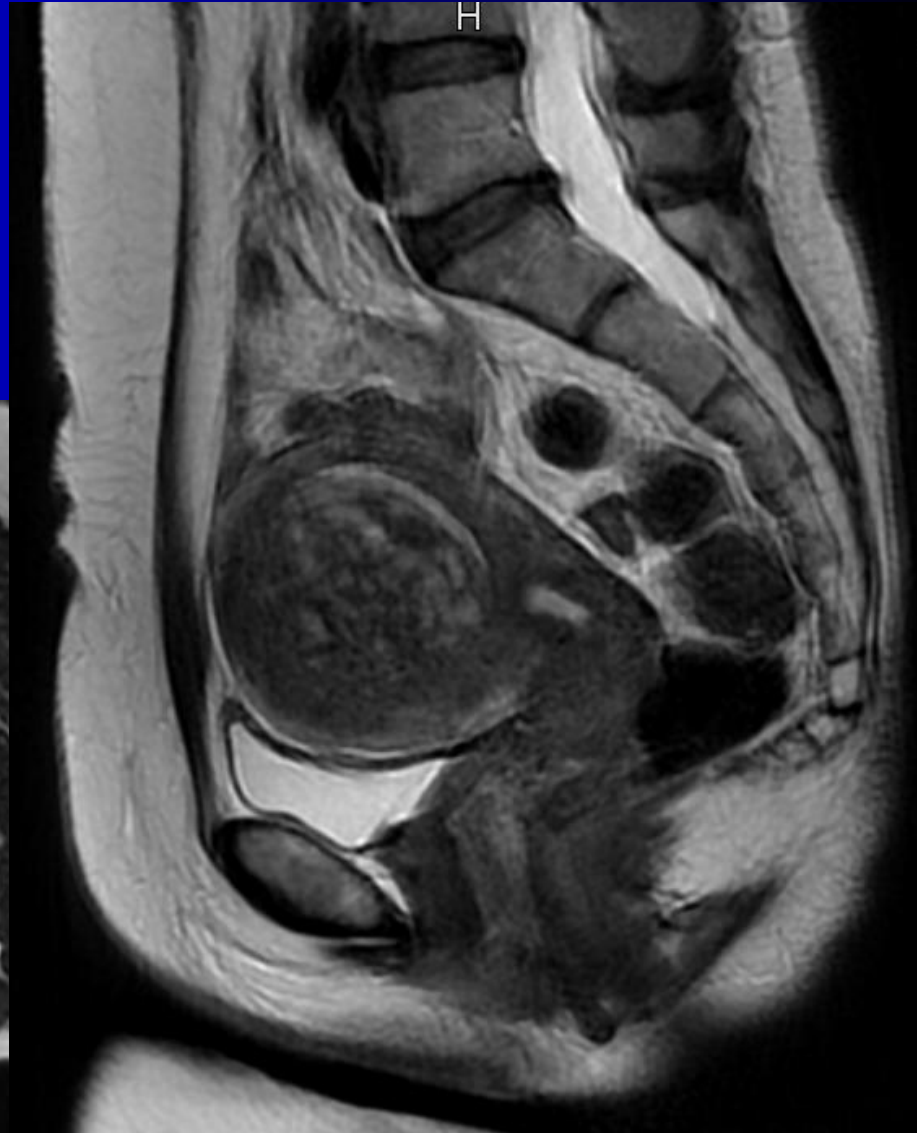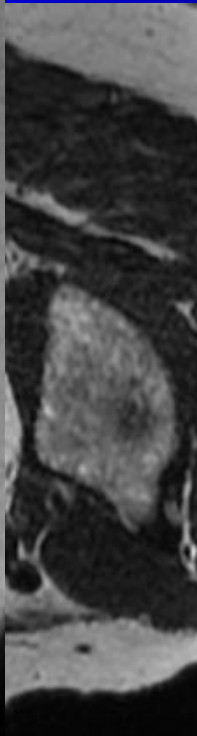
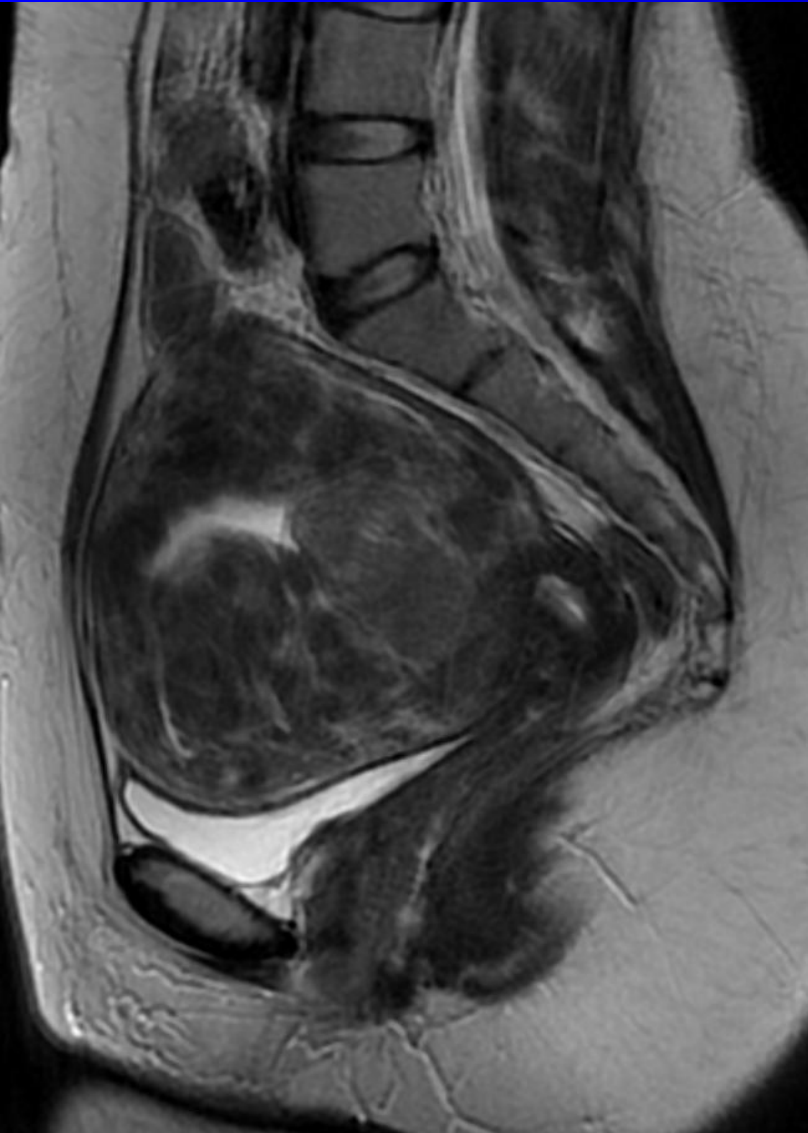
# Kontrastierung, Homogenität



# Lagebezug zum Endometrium



# Lagebezug zum Endometrium





# Befundung MRT

→ *aus der Sicht des Therapeuten*

Narben in Bauchdecke

Uterus der Bauchwand anliegend?

Ovarien? Aszites? Lymphome?.....

> 5 Myome, Uterus Bauchnabel

Einzelgröße > 10-12 cm, gestielt

inhomogen/unscharf/Perfusion

Sarkom möglich 0,09-0,18%

# Adenomyose

## *Endometriosis genitalis interna*

Zellen der Gebärmutter Schleimhaut wachsen  
diffus ins Myometrium vor

Symptome wie bei Myomen

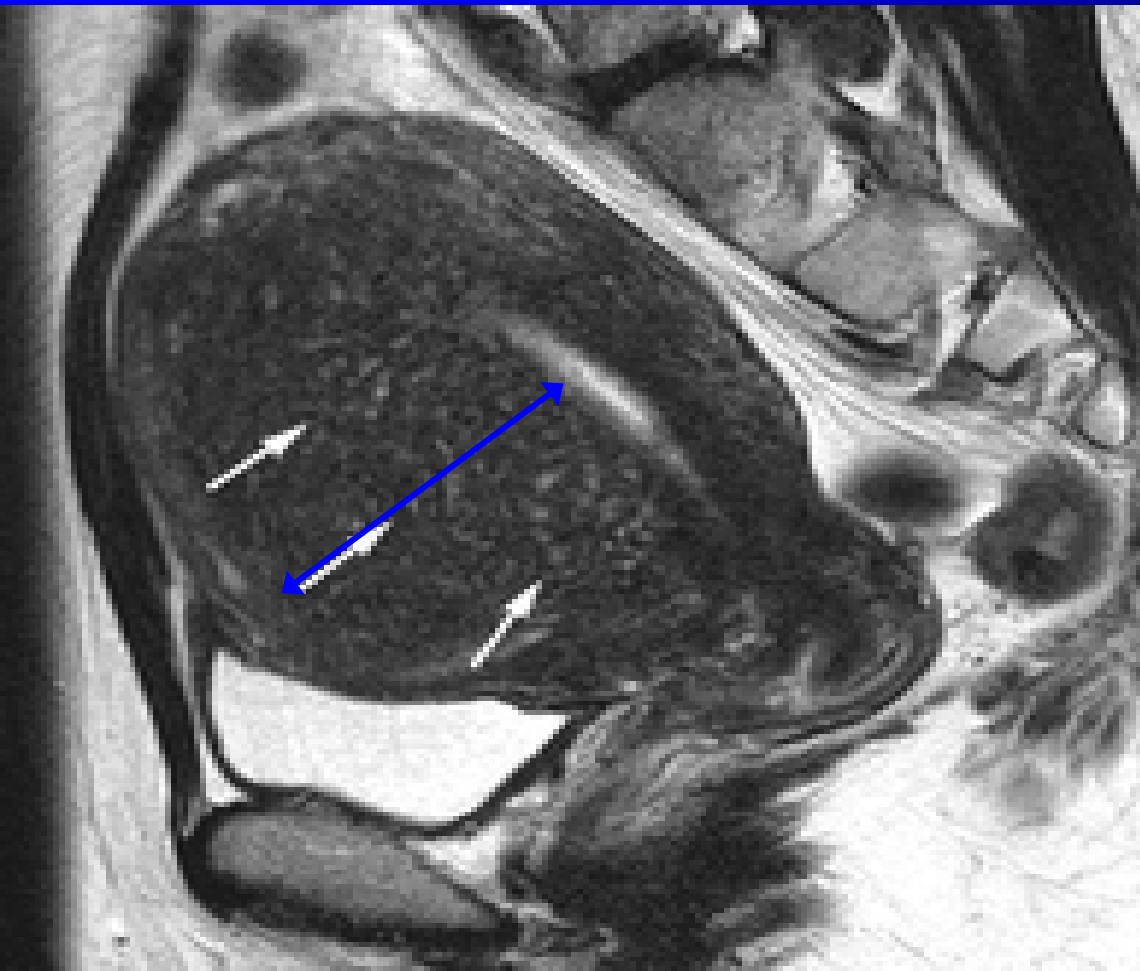
diffuse Auftreibung der Wand

keine Randbegrenzung

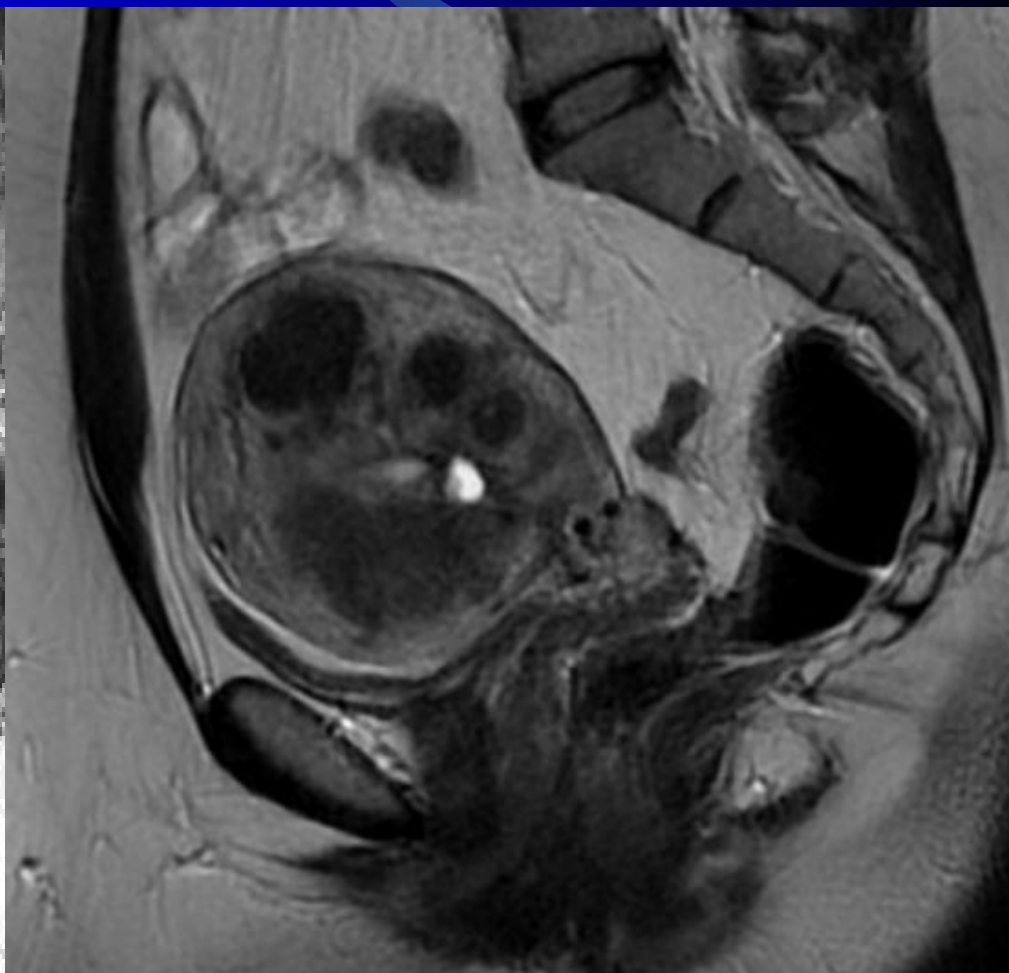
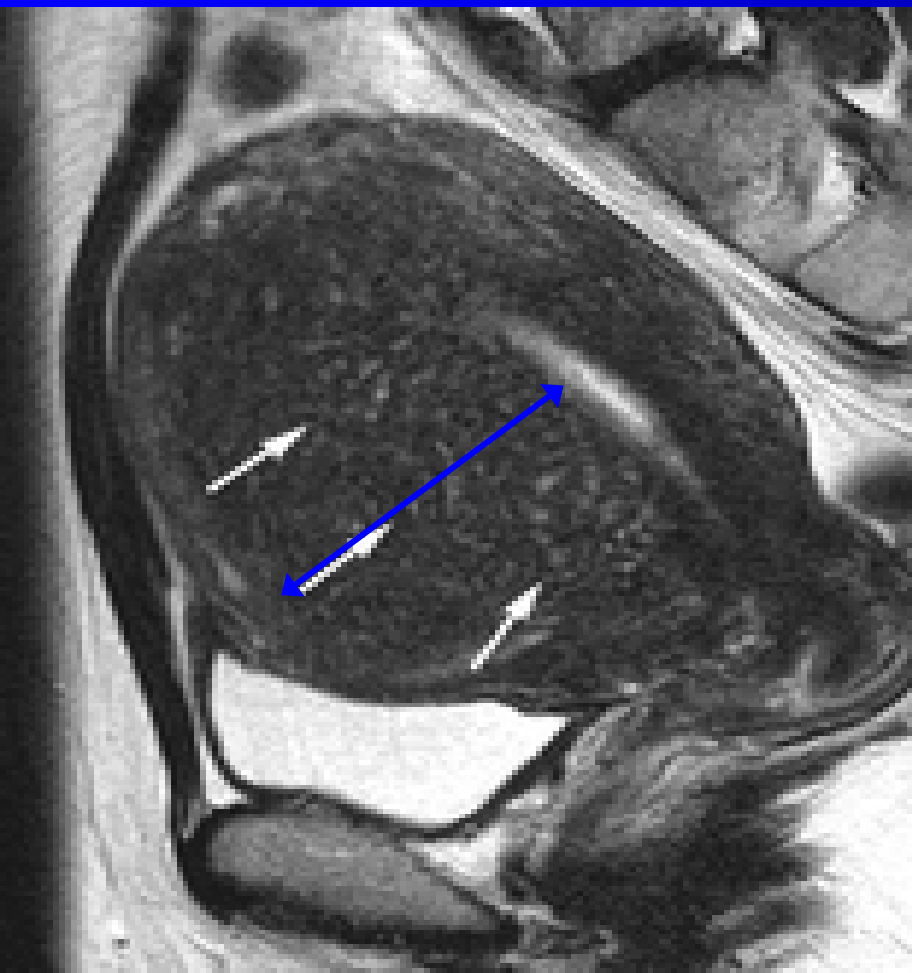häufig inhomogen

Dicke des Endometriums

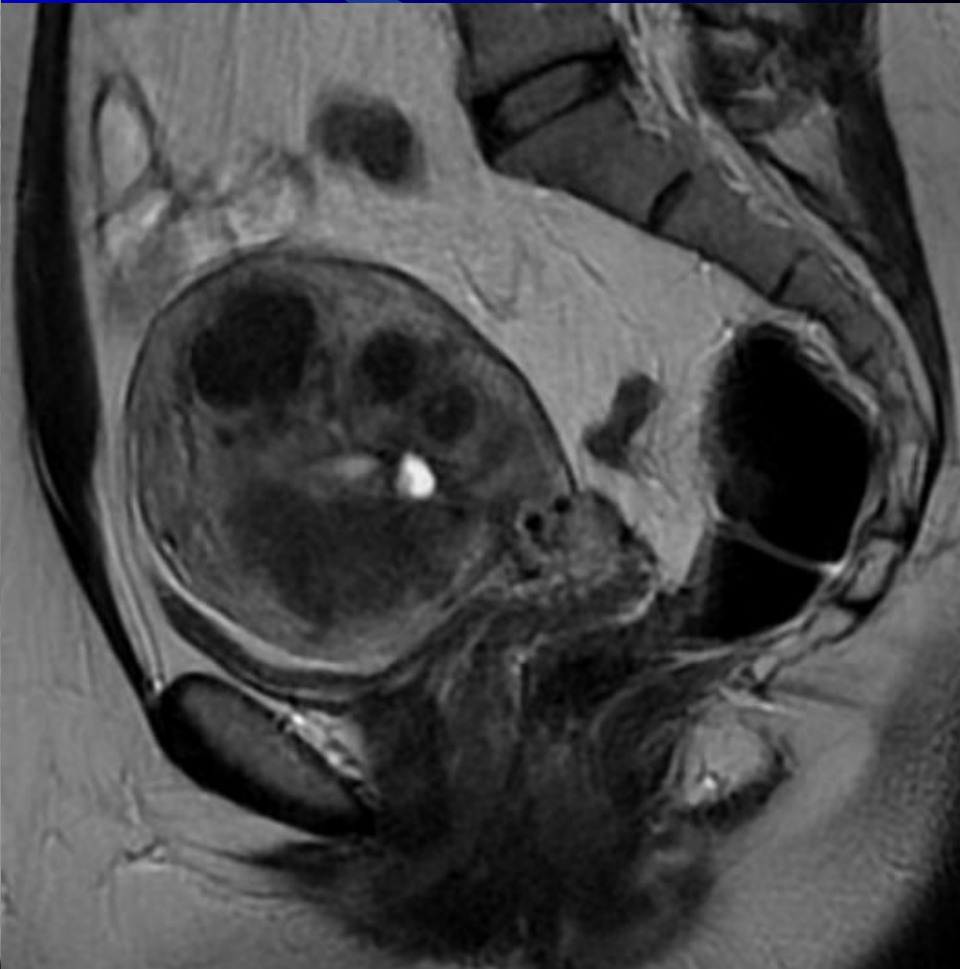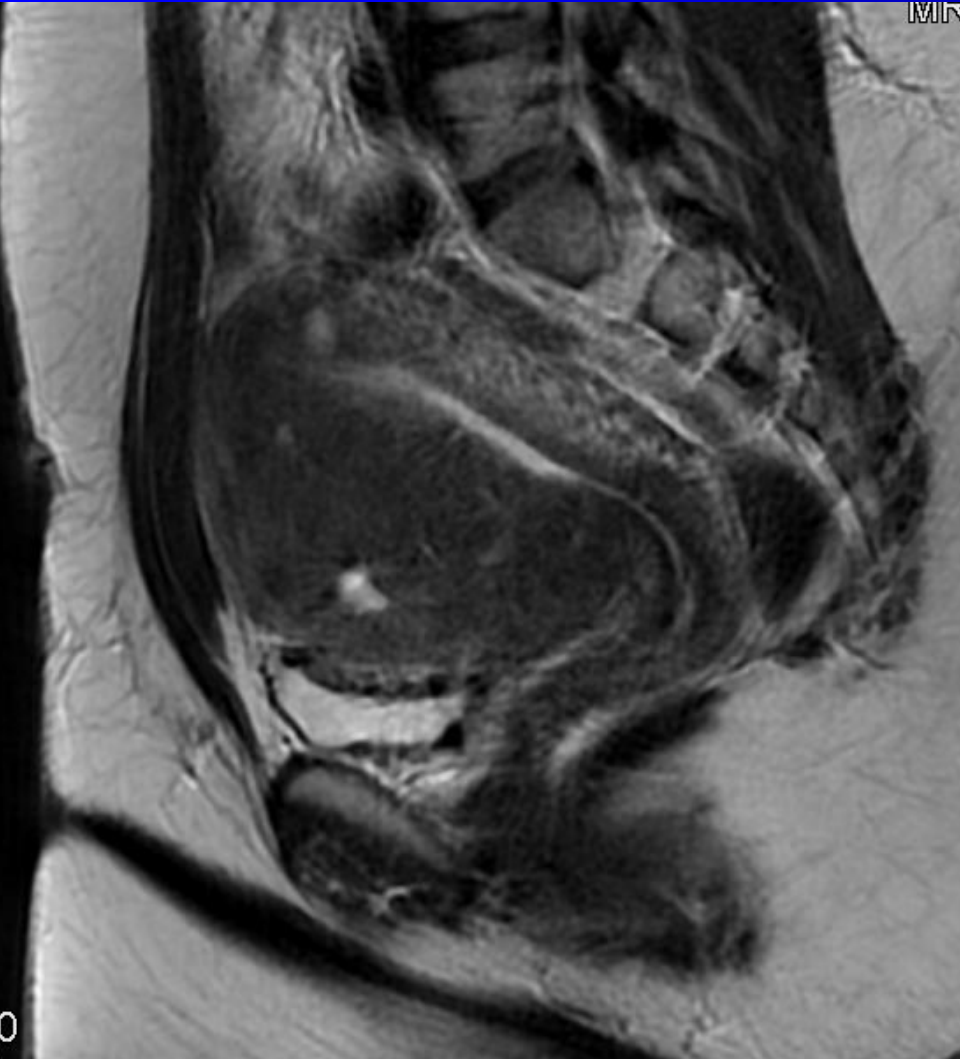
# Adenomyose



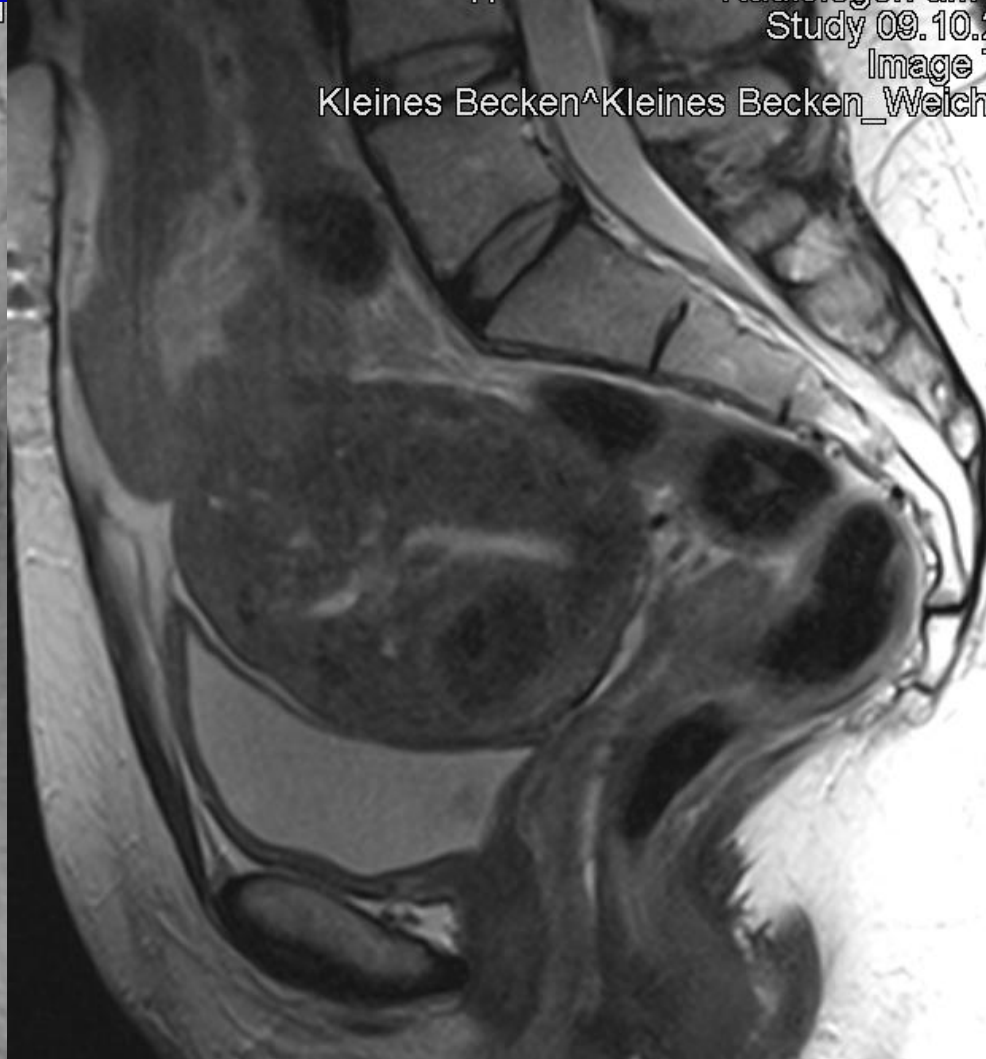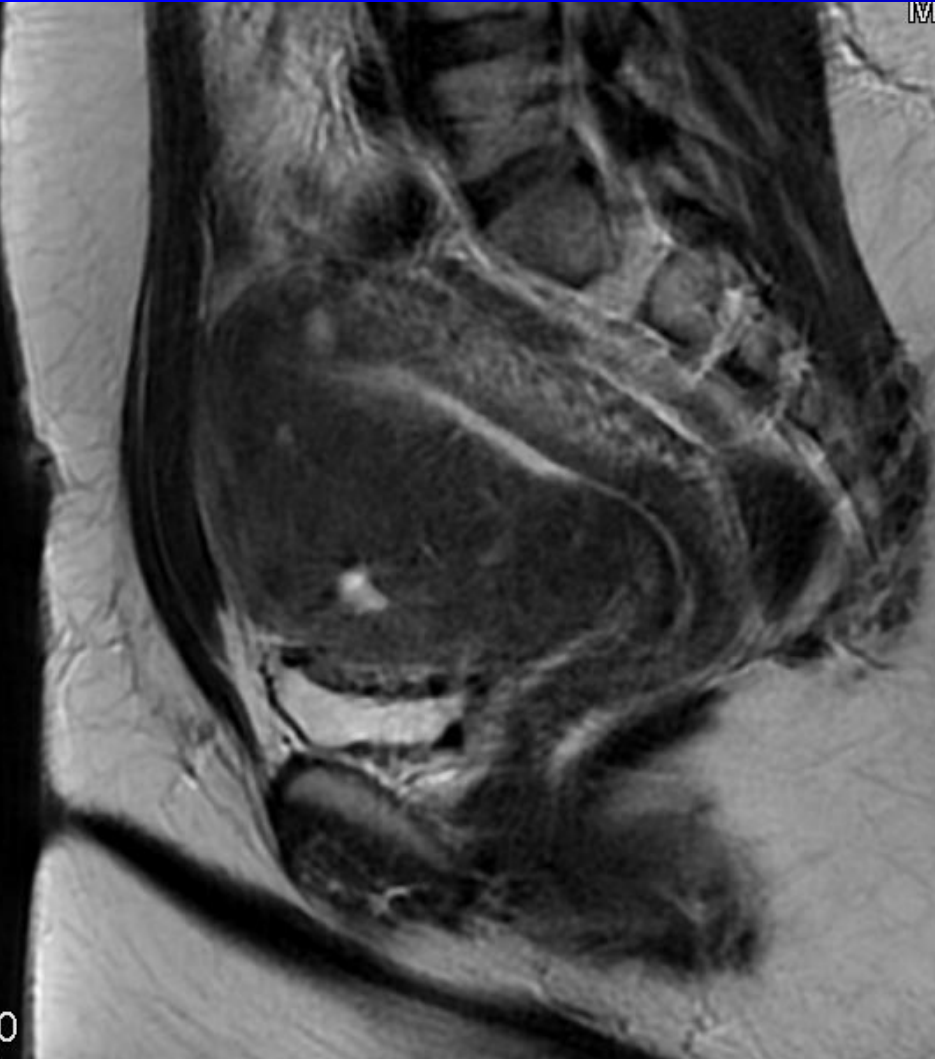
# Adenomyosis



# Adenomyose



# Adenomyose



# Zufallsbefund Myom

*nicht nur: Uterus myomatosus*

- Symptome vorhanden?
- intramural, Kontakt Cavum?
- Druck auf Blase/Rektum?
- Esmya Ulipristalacetat → MR-Bild
- effektiv, NW, verstärkte Blutung
- Hinweis auf UAE + MRgFUS
- Hysterektomie nicht indiziert (!)

# Schlussfolgerungen

Myomdiagnostik = Farbe bekennen

MRT = Verfahren der Wahl

Technik einfach, leicht optimierbar

„strukturierte“ Befundung

Myome sehr häufig & Zufallsbefund

Frage nach Beschwerden, Hinweis

→ gynäkologisches Konsil

→ UAE, HIFU, Myomzentren